Digitized by the Internet Archive
in 2015

https://archive.org/details/b21462872

XII

SUR UN CAS DE PARAPLÉGIE SPASMODIQUE ACQUISE

PAR SCLÉROSE PRIMITIVE DES CORDONS LATÉRAUX [1]

Par MM.

J. DEJERINE E **J. SOTTAS**

Professeur agrégé, médecin de la Salpêtrière. Ancien interne des hôpitaux.

L'observation que nous publions ici constitue un document en faveur de l'existence de l'affection qui fut décrite, en 1875, par Erb sous le nom de *paralysie spinale spasmodique* et par Charcot sous le nom de *tabes dorsal spasmodique.* On sait que pour Erb il s'agissait d'une entité morbide ayant pour substratum anatomique une sclérose primitive des cordons latéraux. Charcot partageait cette opinion, non sans quelques restrictions toutefois. Les travaux ultérieurs n'ont pas confirmé l'idée des auteurs que nous venons de citer; l'on reconnut que, du moins chez l'adulte, le *tabès dorsal spasmodique*, la *paraplégie spasmodique* n'est qu'un syndrome commun à plusieurs affections spinales. On trouve dans les autopsies soit une lésion transverse de la moelle, soit une myélite en foyer, une altération des cordons latéraux due à la méningite, une sclérose en plaques ou une sclérose latérale amyotrophique; de sclérose latérale isolée, c'est à peine s'il existe quelques cas très discutés. L'observation suivante nous paraît correspondre exactement au type dit « primitif » de la sclérose des cordons latéraux.

[1] Cette observation a fait l'objet d'une note présentée à la Société de biologie le 30 novembre 1895.

OBSERVATION

Résumé clinique. — *Homme, pas de syphilis. A 42 ans, faiblesse des jambes, développement lent et progressif d'une paraplégie spasmodique pendant une dizaine d'années, puis état à peu près stationnaire. Paraplégie spasmodique de moyenne intensité, intégrité de la sensibilité, absence d'atrophie musculaire. Mort de pneumonie à l'âge de 65 ans.*

Autopsie. — *Intégrité du cerveau, des méninges et des racines spinales. Intégrité de la substance grise, absence de lésion en foyer. Sclérose isolée et systématique des faisceaux pyramidaux, sclérose légère des cordons de Goll dans la moelle cervicale.*

Histoire clinique. — Le nommé D..., exerçant autrefois la profession de serrurier, est entré à Bicêtre le 11 janvier 1881, à l'âge de 53 ans, pour des troubles de la marche et est resté dans cet hospice jusqu'à sa mort survenue le 4 novembre 1892.

Antécédents héréditaires. — Les parents sont morts au delà de 50 ans d'affections indéterminées. Le malade faisait partie d'une famille de 7 enfants dont 5 sont morts en bas âge.

Antécédents personnels. — A 18 ans, le malade paraît avoir eu une attaque de rhumatisme articulaire aigu. Il éprouva des douleurs dans les genoux et dans les pieds avec peu de gonflement, mais il dut garder le lit pendant trois à quatre semaines. Ces symptômes se reproduisirent à plusieurs reprises; un accès se produisit notamment à l'âge de 46 ans, en 1874. On note un ; certain degré d'alcoolisme pendant de nombreuses années le sujet a absorbé deux à trois litres de vin par jour et de l'eau-de-vie, mais il n'a pas eu la syphilis, il est très affirmatif à cet égard et l'on ne retrouve dans ses antécédents aucun indice de cette infection.

Marié, il a eu 11 enfants dont 8 sont morts jeunes, des 3 survivants l'un, un garçon, âgé aujourd'hui de 32 ans, est à Bicêtre depuis 1886 pour une hémiplégie cérébrale infantile du côté droit, survenue à l'âge de 11 mois au cours d'une variole.

Maladie actuelle. Commémoratifs. — Jusqu'en 1870, c'est-à-dire jusqu'à l'âge de 42 ans, D... dit n'avoir jamais éprouvé aucune difficulté dans la marche. En 1870, pendant la guerre, étant garde national, il faisait parfois de longues marches sans éprouver plus de fatigue que ses camarades, lorsqu'un jour il sentit ses jambes se dérober sous lui. C'est à cette époque que remonte le début des troubles qu'il éprouve actuellement dans les membres inférieurs. Tout d'abord il ne ressentait qu'une fatigue des membres inférieurs à la fin de la journée, les jambes étaient plus lourdes, moins souples. A cette époque, il ressentit aussi quelques douleurs lancinantes dans les jambes, mais ces phénomènes douloureux n'ont pas persisté.

Au contraire, les troubles de la marche se prononcèrent, et à partir de 1881, il fut obligé de se servir d'une canne pour marcher. D'année en

année, l'impotence fonctionnelle augmenta, le malade dut s'appuyer sur deux cannes, puis cesser de travailler, et entra enfin à l'hospice de Bicêtre comme infirme le 14 janvier 1881.

État actuel (décembre 1887). — Sujet d'apparence assez vigoureuse et bien musclé. Il est âgé de 60 ans et ne se plaint que d'une chose, la difficulté de la marche. L'aspect clinique qu'il présente est celui d'une paraplégie spasmodique modérément prononcée. Au repos, dans le décubitus dorsal, les membres inférieurs sont en état d'extension et présentent un certain degré de contracture que l'on peut vaincre sans déployer une très grande force. La raideur s'exagère notablement à l'occasion des mouvements volontaires, en particulier dans la marche. On observe alors tous les caractères classiques de la paraplégie spasmodique. Le malade ne peut avancer qu'appuyé sur deux cannes et en élargissant sa base de sustentation, il meut lentement une jambe après l'autre avec le balancement des hanches caractéristique. Les pointes des pieds sont abaissées et traînent sur le sol.

La force musculaire des membres inférieurs est pour ainsi dire normale, on ne trouve qu'une très légère parésie à droite. Lorsqu'on dit au malade d'étendre l'une ou l'autre jambe et de résister au mouvement de flexion communiqué, on trouve une vigueur musculaire considérable. Il peut, d'ailleurs, marcher assez longtemps, il se promène dans les environs de l'hospice et va souvent à pied jusque dans Paris. Lorsqu'il est debout, appuyé sur ses cannes ou sur le bord de son lit, il supporte facilement le poids d'un homme monté sur ses épaules. En somme, l'impotence fonctionnelle des membres inférieurs est le résultat de la contracture et non de la faiblesse musculaire proprement dite.

Il n'existe pas d'atrophie musculaire des membres inférieurs, pas de contractions fibrillaires, les réactions électriques sont normales.

Les réflexes rotuliens sont notablement exagérés des deux côtés, mais surtout à droite et le phénomène du pied n'existe que de ce côté. Le réflexe cutané plantaire est également exalté ; le chatouillement de la plante du pied provoque des mouvements réflexes spasmodiques dans le membre correspondant.

La sensibilité est absolument normale dans tous ses modes : tact, douleur, température, il n'y a pas de retard dans la transmission des impressions. Il n'existe, d'ailleurs aucune espèce de douleur ou de sensation subjective anormale.

Le fonctionnement des sphincters n'est que très légèrement altéré ; le sphincter anal ne présente aucune irrégularité dans son mécanisme, mais le malade dit éprouver parfois une certaine difficulté à uriner, la miction se fait attendre et exige quelques efforts, cependant la déplétion de la vessie se fait bien et le malade n'a jamais eu ni mictions impérieuses ni involontaires. Ces légers accidents peuvent très bien être d'origine prostatique, étant donné l'âge du sujet. La coordination des mouvements des membres inférieurs est normale et la notion de position de ces membres est conservée. Pas de signe de Romberg, ni d'incertitude exagérée de la marche avec les yeux fermés.

Les membres supérieurs sont normaux comme volume, attitude, motilité et sensibilité. Pas d'exagération appréciable des réflexes tendineux de l'olécrâne ou du poignet.

La face est intacte, les pupilles de dimension normale ont conservé leurs réflexes. Aucun trouble des organes des sens.

L'état général est satisfaisant, on ne trouve pas actuellement des signes d'alcoolisme.

Évolution ultérieure. — Ce malade fut suivi par l'un de nous pendant cinq ans (de 1887 à 1892) et vu chaque semaine. Un nouvel examen complet fait en mars 1889 donne à peu près les mêmes résultats, on constate seulement une accentuation très lente des symptômes d'année en année. A la fin de septembre 1892 l'état était le suivant : la paraplégie spasmodique est sensiblement plus avancée qu'en 1887, la contracture des membres inférieurs est plus accusée, surtout à droite, les réflexes tendineux sont très exagérés avec clonus du pied des deux côtés; la marche est plus difficile, cependant à cette époque encore il n'existe pas de paralysie nettement appréciable des membres inférieurs. Aucun trouble de la sensibilité. Lenteur de la miction sans incontinence. Rien à noter dans les membres supérieurs, ni à la face.

A la visite du 30 octobre, on constate que le malade est atteint d'une pneumonie à laquelle il succombe le 4 novembre, à 9 heures du matin, à l'âge de 65 ans, 23 ans après le début de son affection.

Autopsie, faite 25 heures après la mort. — En dehors des lésions anatomiques de la pneumonie, on ne trouve dans les organes aucune altération digne d'être notée. L'enveloppe osseuse du crâne est normale ainsi que le cerveau, tant à l'examen de la surface que sur les coupes microscopiques. Le canal rachidien et les méninges ne présentent rien d'anormal; la moelle examinée à l'état frais paraît à l'œil nu absolument saine, extérieurement et sur les coupes transversales pratiquées aux différents étages. Les centres nerveux furent mis dans le liquide de Muller pour un examen ultérieur et après plusieurs mois d'imprégnation, l'aspect des pièces était encore à l'œil nu absolument normal.

Examen microscopique. — Bien que la moelle parût saine à un examen superficiel, nous avons procédé à une étude microscopique minutieuse et des coupes ont été prélevées au niveau de chaque paire rachidienne. Nous avons coupé également au microtome un fragment des circonvolutions cérébrales de la zone motrice, les deux capsules internes, les pédoncules, la protubérance et le bulbe.

L'examen de cette série de coupes, traitées par différentes méthodes (Weigert, Pal, Carmin), a donné les résultats suivants :

Moelle, méninges et vaisseaux. — Les méninges ne présentent sur les coupes microscopiques aucune altération ; la pie-mère, en particulier, n'offre ni épaississement fibreux, ni infiltration embryonnaire ; le périnèvre des racines est également normal.

Les vaisseaux de la pie-mère sont sains dans toute la hauteur de la

moelle, on ne trouve qu'une très petite plaque d'endartérite dans l'artère spinale antérieure, au niveau de la 4e paire cervicale.

Il paraît exister un léger épaississement de la gaine conjonctive qui entoure les vaisseaux intra-médullaires, mais cette altération est négligeable et d'ordre banal chez un individu déjà âgé, elle est en tous cas tout à fait insuffisante pour expliquer les altérations qui existent dans les cordons blancs.

Substance nerveuse, substance grise. — Nous n'avons noté aucune altération des éléments nerveux de la substance grise. Le réseau nerveux fibrillaire, coloré par la méthode de Pal, présentait le feutrage normal dans les différentes parties des cornes, en particulier au niveau des colonnes de Clarke.

Les cellules nerveuses paraissaient également saines aux divers étages de la moelle, leur nombre n'était pas diminué, et nous n'avons trouvé dans leurs caractères morphologiques aucune modification appréciable par les méthodes usuelles.

Substance blanche. — Les altérations portent exclusivement sur les cordons blancs et affectent une distribution systématique. Il s'agit d'une raréfaction des tubes nerveux, avec sclérose interstitielle uniquement compensatrice, occupant les cordons latéraux dans la région pyramidale sur presque toute la hauteur de la moelle et une partie des cordons de Goll dans les segments cervical et cervico-dorsal.

La distribution de ces modifications est particulièrement appréciable sur les coupes colorées par la méthode de Pal. Nous avons utilisé ces coupes pour la description topographique suivante et l'exécution des dessins annexés à ce travail.

Cordons de Goll. — La sclérose des cordons de Goll est plus intense que celle des cordons latéraux à la région cervicale. Elle est bilatérale et symétrique, mais n'occupe qu'une partie des cordons.

A la région cervicale supérieure (*fig.* 1 et 2), elle forme une tache en forme de fuseau ou de losange qui occupe la partie moyenne du septum médian. En avant, cette tache se termine nettement en pointe à une certaine distance de la commissure grise. En arrière, elle est plus diffuse, s'étale un peu en largeur, diminue d'intensité et ne va pas jusqu'à la périphérie de la moelle.

Dans la région cervicale inférieure (*fig.* 3), cette tache de sclérose conserve à peu près le même aspect, mais est moins accusée. Il existe toujours une partie antérieure médiane, assez fortement décolorée, et une zone postérieure plus large, plus diffuse, moins franche et occupant presque toute la largeur du cordon de Goll.

Au niveau de la 1re racine dorsale (*fig.* 4), la sclérose du cordon de Goll gagne en avant jusqu'au contact de la commissure grise et abandonne au contraire la partie postérieure du cordon.

En descendant, cette tache se porte de plus en plus en avant en s'atténuant toujours et disparaît à peu près entre la 3e et la 5e paire dorsale (*fig.* 5 et 6). et fait complètement défaut au-dessous.

Cordons latéraux. — Contrairement à l'altération des cordons de Goll, celle des cordons latéraux offre le maximum d'intensité dans la région dorsale inférieure et diminue dans les parties supérieures de la moelle. La tache de sclérose est bilatérale, à peu près symétrique et nettement plus prononcée à droite qu'à gauche.

Le maximum d'altération se montre entre la 5e et la 12e racine dorsale (*fig.* 6 et 7). Dans ce segment de la moelle, la tache de sclérose occupe la région pyramidale, mais elle est un peu différente de celle qu'on observe secondairement aux altérations transverses de la moelle, les limites sont moins nettes et elle est un peu plus étendue. La décoloration est surtout prononcée dans la partie contiguë à la corne postérieure et va en s'atténuant, pour disparaître dans la moitié antérieure du cordon antéro-latéral. Vers la 11e et la 12e paire dorsale (*fig.* 7), l'aspect rappelle plus exactement la dégénérescence secondaire du faisceau pyramidal, les limites sont plus nettes et la décoloration plus uniforme.

A mesure qu'on s'élève dans la région dorsale, on constate que l'intensité de la sclérose diminue des deux côtés, mais plus rapidement dans le cordon gauche ; cependant, dans toute la région dorsale supérieure, elle est encore nettement bilatérale. De plus, la sclérose tend à gagner un peu en avant en suivant la périphérie de la moelle, cette disposition devient très nette au niveau de la 1re dorsale (*fig.* 4).

A la région cervicale, la sclérose du cordon latéral n'est véritablement caractérisée que du côté droit ; à gauche, la décoloration devient de plus en plus fruste et disparaît vers la 5e paire cervicale (*fig.* 2). La sclérose du cordon droit, encore très nette à la région cervicale inférieure diminue également en remontant et, au niveau de la 3e racine cervicale, elle est à peine appréciable (*fig.* 1).

Ajoutons que dans la région cervicale inférieure, la sclérose n'est pas exclusivement limitée à la zone pyramidale, mais qu'elle se prolonge peu à peu en avant, en suivant la périphérie de la moelle (*fig.* 2 et 3).

Dans la région lombaire, la sclérose du cordon latéral s'atténue rapidement en descendant ; là encore, elle est différente comme aspect de la dégénérescence secondaire banale, elle occupe bien la région pyramidale, mais n'est pas nettement circonscrite et s'étale un peu le long de la périphérie de la moelle (*fig.* 8). Enfin, elle disparaît rapidement ; à la partie inférieure du renflement sacré, entre la 5e racine lombaire et la 1re sacrée, on n'en trouve presque plus trace.

Bulbe, pédoncules et cerveau. — Nous avons vu que la sclérose des cordons latéraux disparaît à la partie supérieure de la moelle. Au-dessus de la 3e paire cervicale, il n'y a plus trace d'altération des cordons latéraux. Au collet du bulbe, on ne trouve qu'une légère décoloration du faisceau grêle et au-dessus du noyau gris de ce faisceau, la coupe du bulbe est absolument normale, les pyramides sont intactes. Nous n'avons noté non plus aucune modification de la protubérance, des pédoncules cérébraux ni de la capsule interne. Enfin, des coupes de la corticalité cérébrale motrice, colorées par la méthode de Pal ou le carmin, ne montrent aucune altération appréciable.

Racines. — Les racines nerveuses rachidiennes antérieures et postérieures n'ont pas été examinées isolément par dissociation, mais sur les coupes des segments prélevés au niveau de chaque paire rachidienne et inclus dans le collodion, ces racines ont pu être étudiées sur toute la hauteur de la moelle; on n'y trouve ni altération parenchymateuse, ni infiltration embryonnaire, ni épaississement fibreux.

En résumé, chez un sujet ayant présenté pendant la vie des symptômes de paralysie spasmodique de moyenne intensité, nous n'avons trouvé, à l'autopsie, pour expliquer ce syndrôme, qu'une sclérose des cordons latéraux de la moelle occupant surtout le faisceau pyramidal,et une altération minime du cordon de Goll à la région cervicale et dorsale supérieure.

La sclérose latérale, dans ce cas, différait par ses apparences et par ses connexions de la sclérose par dégénérescence secondaire du faisceau pyramidal. Elle ne relevait d'abord certainement pas de lésions cérébrales, car elle cessait dans la partie supérieure de la moelle et le tractus moteur était absolument sain dans l'isthme de l'encéphale, comme dans son trajet intra-cérébral ; il en était de même pour les zones motrices corticales.

La prédominance de la sclérose dans le cordon de Goll à la région cervicale et dans le faisceau pyramidal à la région dorsale, faisait soupçonner l'existence d'une altération transverse, plus ou moins disséminée dans la région intermédiaire cervico-dorsale ; or, en étudiant soigneusement et à l'aide de coupes sériées, cette région intermédiaire, nous n'avons pas trouvé trace d'une pareille lésion. La sclérose latérale ne se comportait pas d'ailleurs comme une dégénérescence secondaire, car elle dépassait les limites du faisceau pyramidal et, plus accentuée dans la partie moyenne de la moelle, elle s'atténuait dans les extrémités supérieure et inférieure.

Il n'est guère vraisemblable non plus qu'elle relevait de lésions primitives des cellules spinales, car, en admettant que cette sclérose fût uniquement constituée par la dégénérescence secondaire de fibres d'origine endogène, une altération secondaire aussi nette ne peut exister sans des modifications cellulaires très importantes dans la substance grise spinale.

Nous n'avons trouvé aucune altération poliomyélitique appréciable, de plus, les racines antérieures étaient intactes et il n'y avait pas d'atrophie musculaire, ce qui prouve encore l'intégrité de la substance grise.

Enfin, on ne peut mettre cette sclérose latérale sur le compte d'altérations vasculaires ou méningées, car la pie-mère et les vaisseaux étaient intacts; d'ailleurs les scléroses consécutives aux inflamma-

tions méningo-vasculaires sont toujours plus ou moins diffuses, tandis que celle qui nous occupe était régulière, systématique et symétrique.

Ces considérations nous amènent naturellement à considérer l'altération des cordons latéraux de la moelle, dans ce cas, comme une *sclérose primitive* et autonome ; quant à la signification et à l'origine de cette altération qui mérite vraiment le nom de *systématique*, nous devons reconnaître qu'elle nous échappe.

Anatomiquement, la lésion se caractérise par une dégénérescence atrophique simple des tubes nerveux, avec sclérose modérée simplement substituée, sans altérations vasculaires. La lésion peu marquée échappait à l'examen de la moelle fraîche ou même durcie dans le bichromate, elle apparaissait cependant très nettement à l'œil nu, sur des coupes colorées par la méthode de Pal.

Cliniquement, l'affection est remarquable précisément par l'absence de toute singularité ; c'était le symptôme classique de la paraplégie spasmodique acquise, évoluant lentement et progressivement pendant vingt-trois ans, chez un sujet adulte sans antécédents familiaux.

Si nous cherchons dans les exemples analogues publiés antérieurement, le cas qui se rapproche le plus du nôtre est un de ceux de Strümpell[1] qui indique « une affection systématique combinée, consistant principalement dans une altération primitive des faisceaux pyramidaux ». Comme dans notre cas, la sclérose latérale s'atténuait dans la partie supérieure de la moelle. Il y avait aussi une sclérose du cordon de Goll, et cette sclérose, moins marquée d'une façon générale que celle du faisceau pyramidal, s'accentuait dans la région cervicale ; c'est cette disposition que nous avons nous-mêmes observée. Enfin, le faisceau cérébelleux direct était également atteint, ce qui manquait dans notre cas.

Le malade de Strümpell était, au point de vue clinique, assez semblable au nôtre ; il avait une exagération prononcée des réflexes avec parésie et contraction des membres inférieurs, symptômes qui avaient fait porter le diagnostic de *paralysie spinale spastique*, mais ce qui est intéressant dans l'observation de Strümpell, c'est que le frère du malade présentait les mêmes phénomènes.

Les autres observations de sclérose latérale qui ont été publiées ultérieurement n'offrent pas la même pureté anatomique et clinique. Ainsi, il s'agissait vraisemblablement d'exemples atypiques de sclérose latérale amyotrophique dans un nouveau cas de Strümpell[2] et

[1] Strümpell., *Arch. für Psych.*, Bd XVII, Heft 1, S. 217.
[2] Strümpell, *Deutsche Zeitschr. f. Nervenheilk.* 1894, Bd V, p. 225.

dans celui de Dreschfeld-Morgan[1]. La syphilis de la moelle peut aussi déterminer des altérations prédominantes et presque exclusives dans les cordons latéraux, comme dans le cas rapporté par Minkowski[2], mais dans le fait rapporté par cet auteur la lésion n'est pas nettement systématique, et il y a des altérations méningo-vasculaires.

Au contraire, ce qui distingue notre cas, c'est la pureté du symptôme clinique et la netteté de la sclérose latérale systématique.

[1] Dreschfeld-Morgan, *British medical Journal*, 1881, p. 29.

[2] Minkowski, *Deutsches Arch. f. klin. Med.*, Bd XXVI, p. 433 (analysé in thèse de J. Sottas, *Contribution à l'étude des paralysies spinales syphilitiques*. Paris, 1894, p. 214).

EXPLICATION DES FIGURES CI-CONTRE

Fig. 1. — Coupe au niveau de la 3e racine cervicale.

Fig. 2. — Coupe au niveau de la 5e racine cervicale.

Fig. 3. — Coupe au niveau de la 7e racine cervicale.

Fig. 4. — Coupe au niveau de la 1re racine dorsale.

Fig. 5. — Coupe au niveau de la 3e racine dorsale.

Fig. 6. — Coupe au niveau de la 5e racine dorsale.

Fig. 7. — Coupe au niveau de la 12e racine dorsale.

Fig. 8. — Coupe au niveau de la 3e racine lombaire.

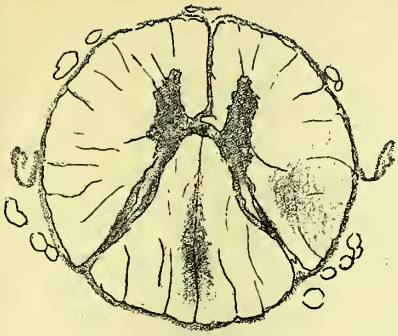

Fig. 1. — 3e cervicale.

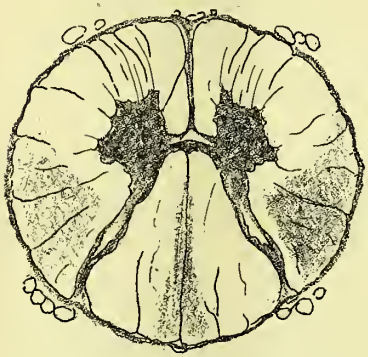

Fig. 2. — 5e cervicale.

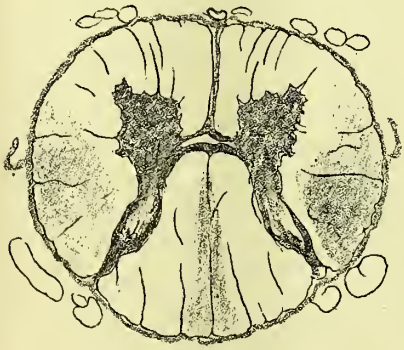

Fig. 3. — 7e cervicale.

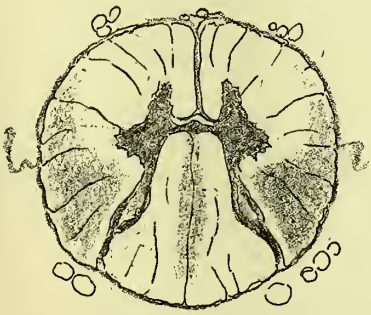

Fig. 4. — 1re dorsale.

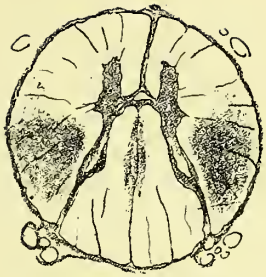

Fig. 5. — 3e dorsale.

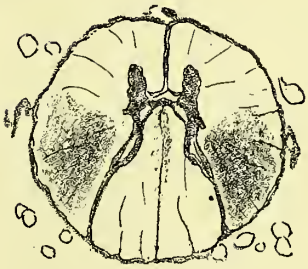

Fig. 6. — 5e dorsale.

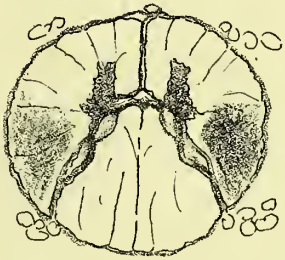

Fig. 7. — 12e dorsale.

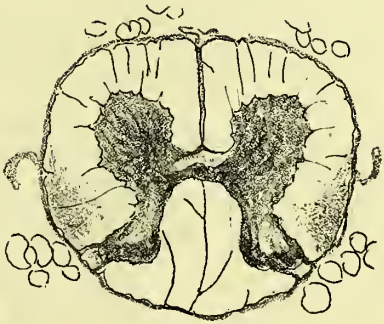

Fig. 8. — 3e lombaire.